



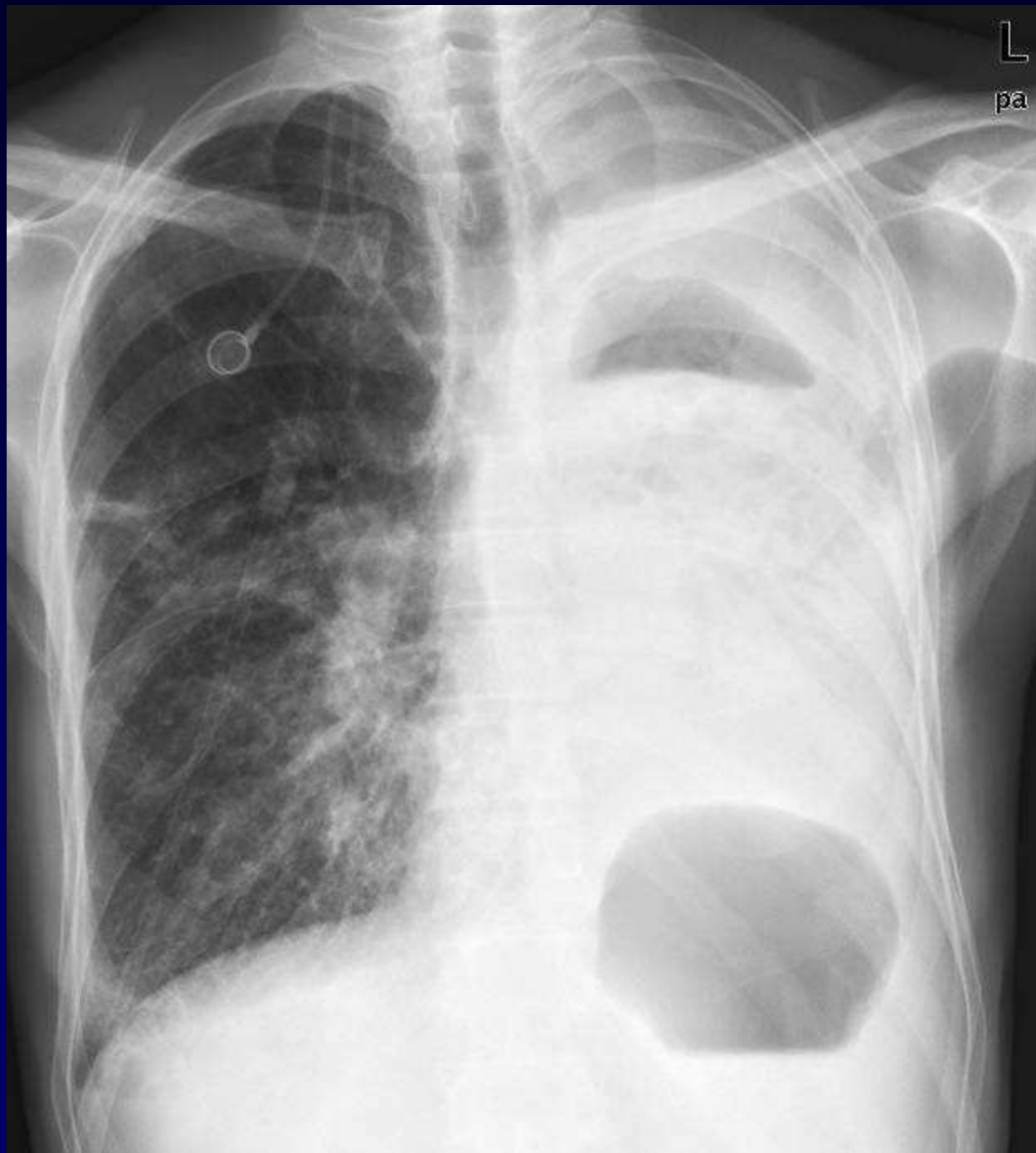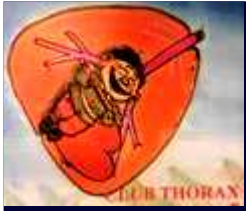**Dossier 5**

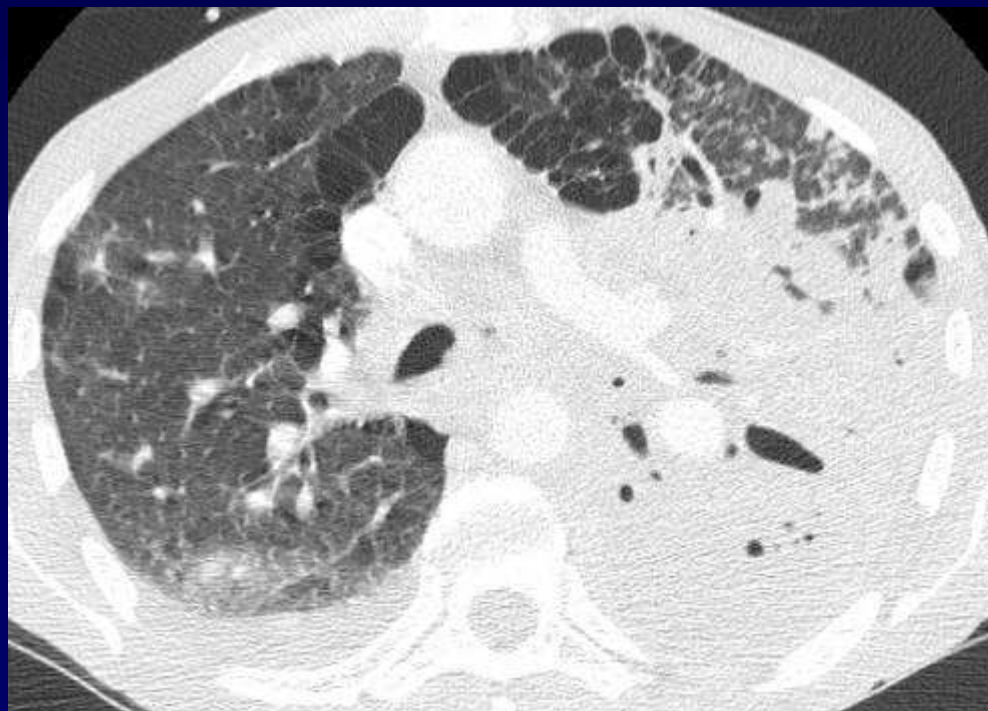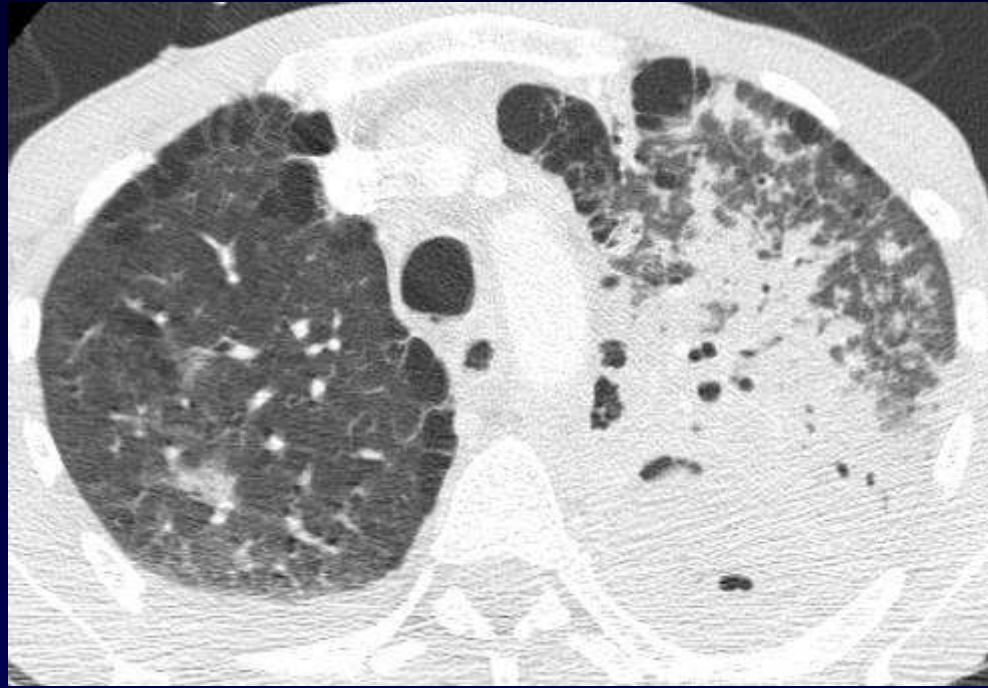**MP Debray**

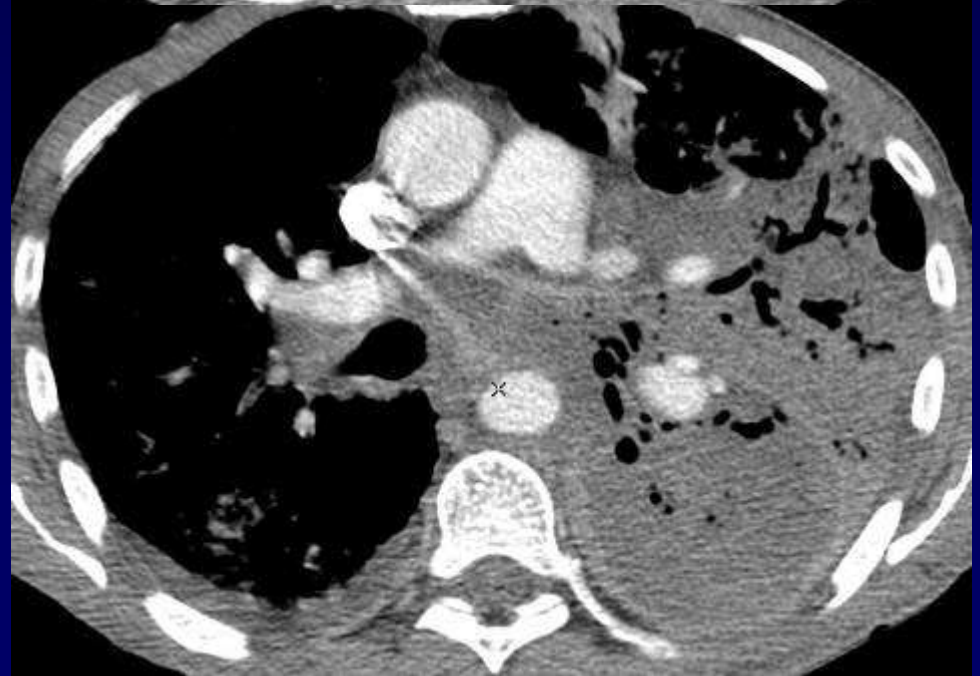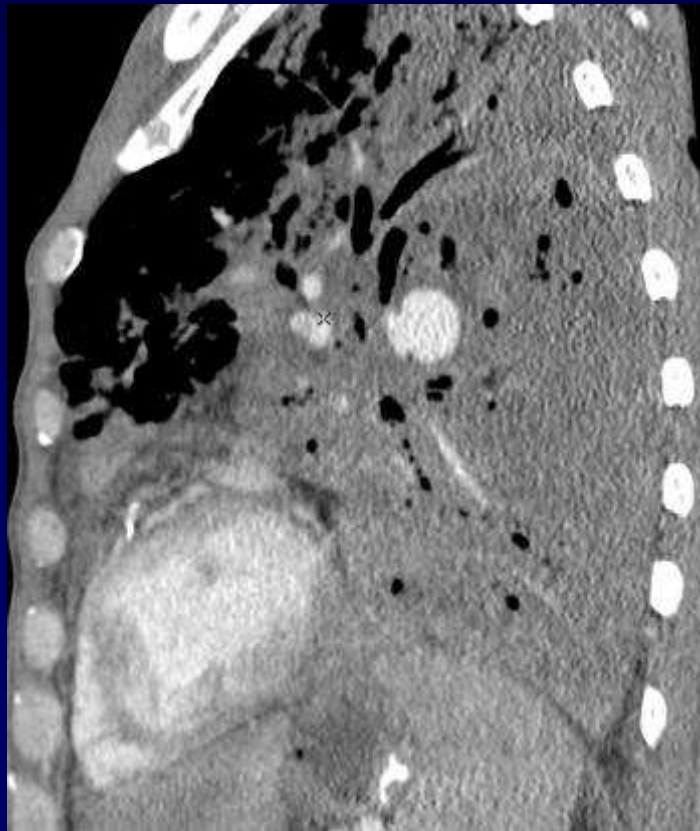
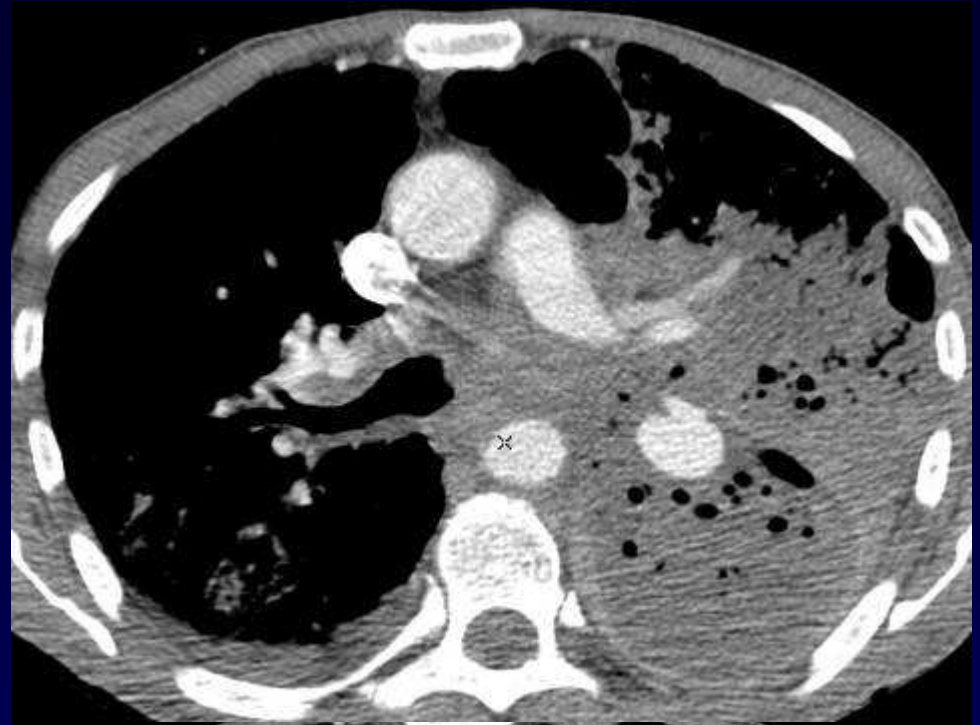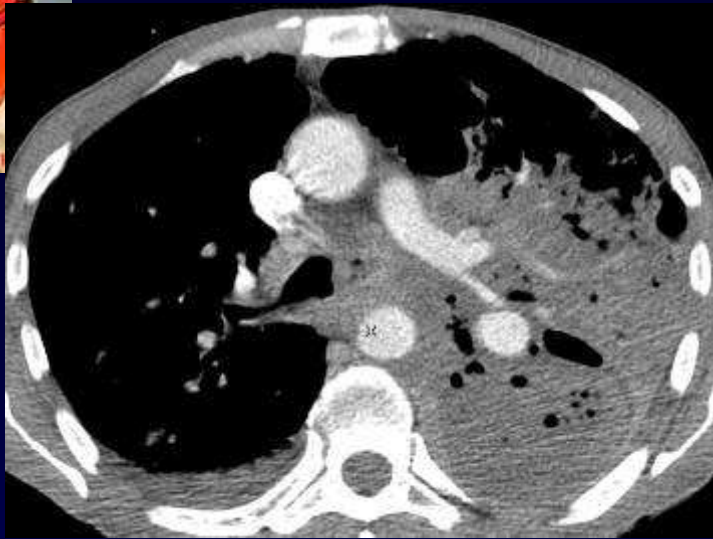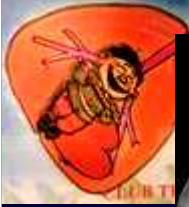**Homme de 52 ans**

**Néoplasie pulmonaire gauche infectée**

**Hémoptysie**









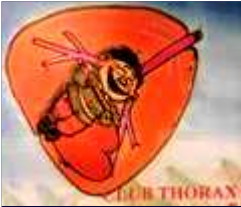**Diagnostic ?**



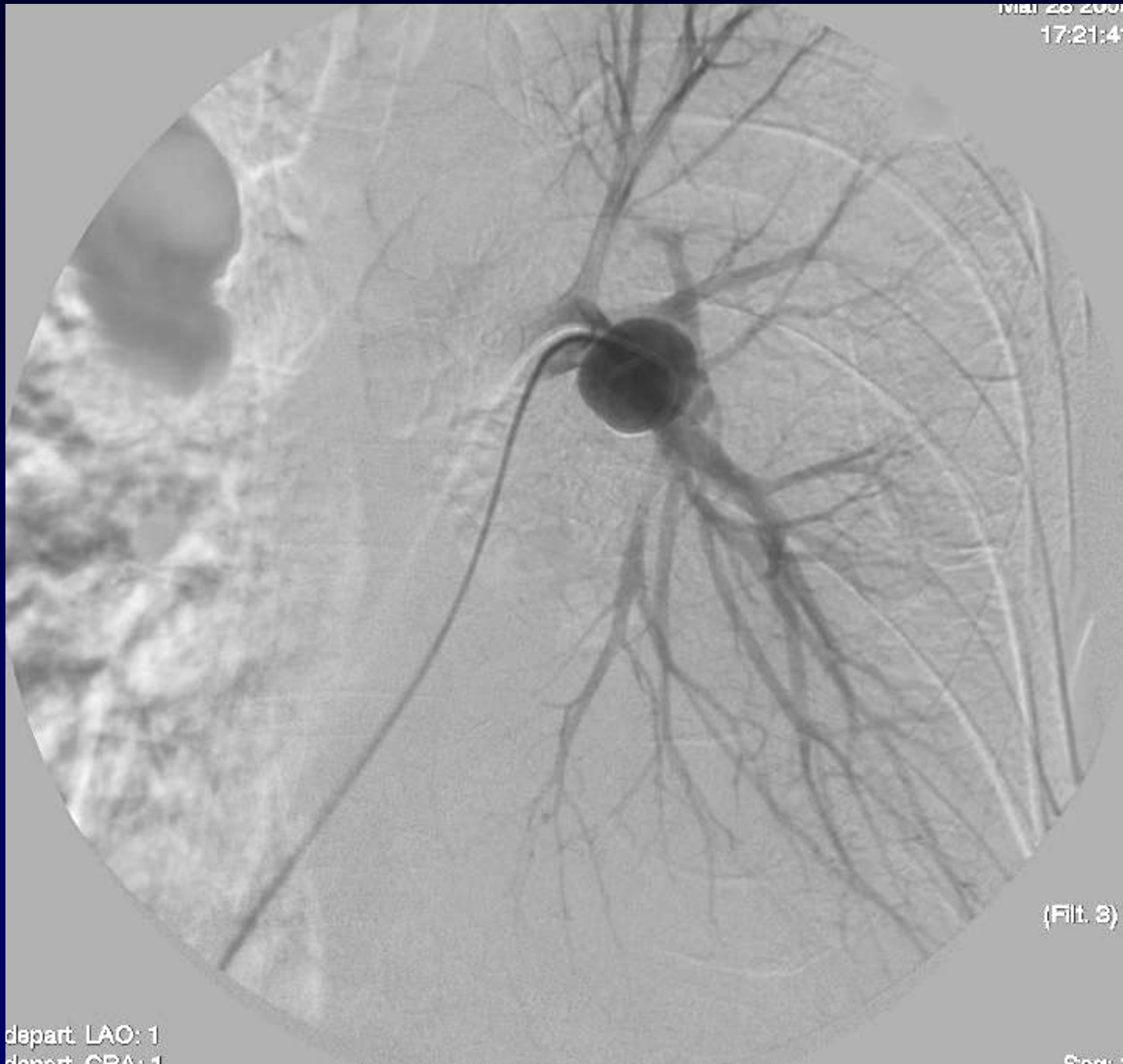# Diagnostic

**Faux anévrisme artériel pulmonaire lobaire inférieur gauche**

**Codage : Poumon - Cardiovasculaire – Infectieux – Interventionnel**



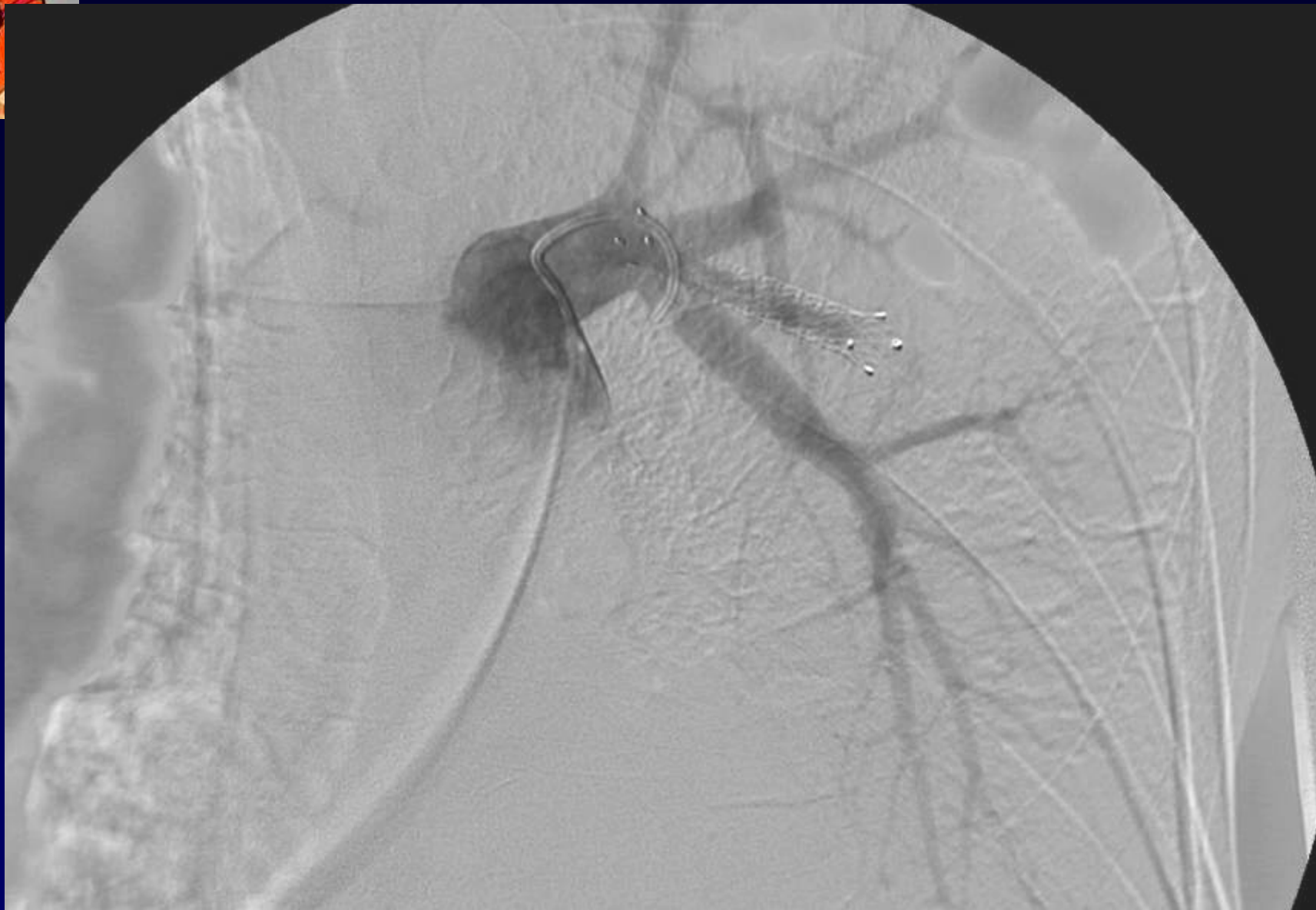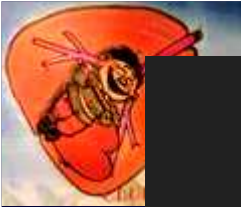TVB1 20 2000  
17:21:41



(FIL. 3)

depart: LAO: 1  
diagn: CRA: 1

Seq: 1



**Endoprothèse couverte permettant l'exclusion du faux anévrisme**